

Hvordan diagnostisere opphørt hjernesirkulasjon?

Kliniske tester og billedframstilling

Hege Linnerud

Overlege

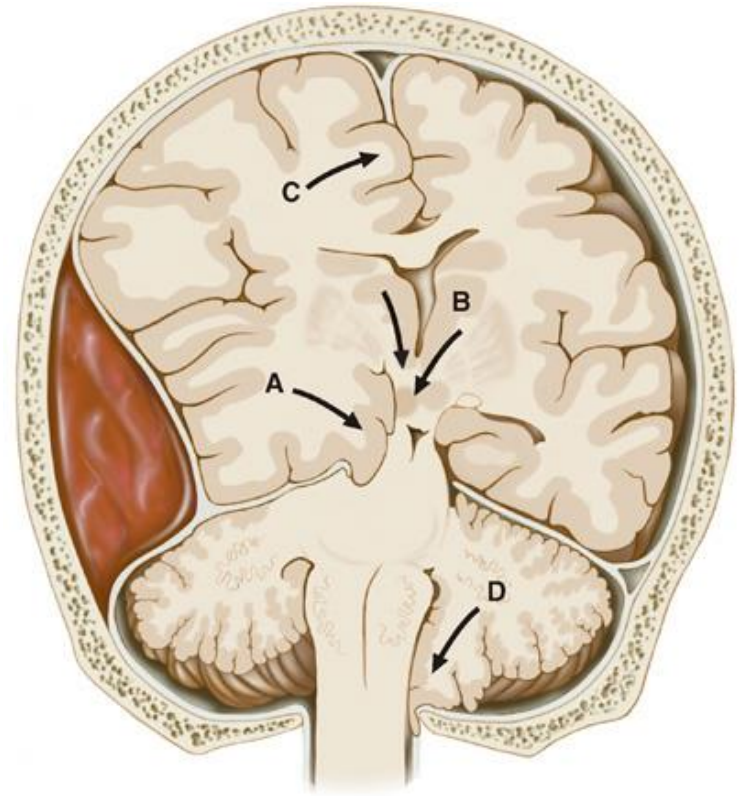
Nevrokirurgisk avdeling OUS- Ullevål



Herniering

Tamponade

Hjernedød



Source: Longo DL, Fauci AS, Kasper DL, Hauser SL, Jameson JL, Loscalzo J: *Harrison's Principles of Internal Medicine, 18th Edition*: www.accessmedicine.com

Copyright © The McGraw-Hill Companies, Inc. All rights reserved.



Forskrift om dødsdefinisjon ved donasjon

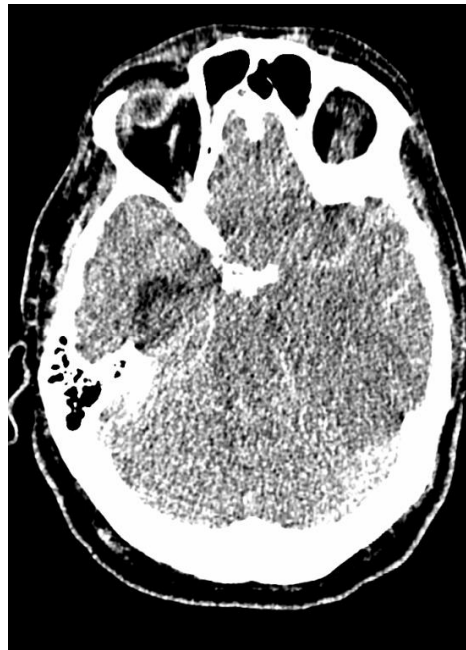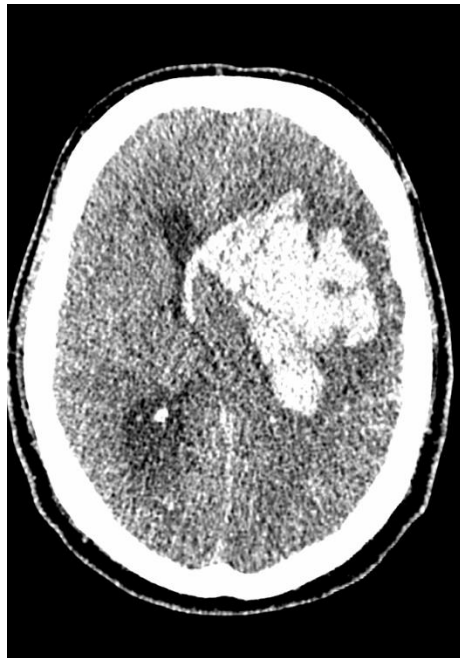Helse – og omsorgsdepartementet

2016

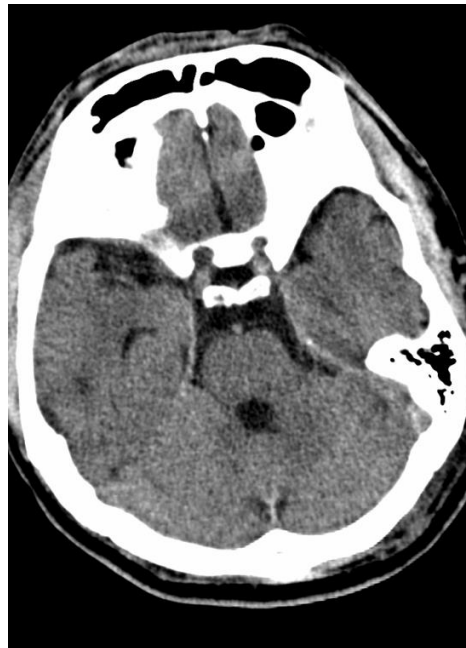
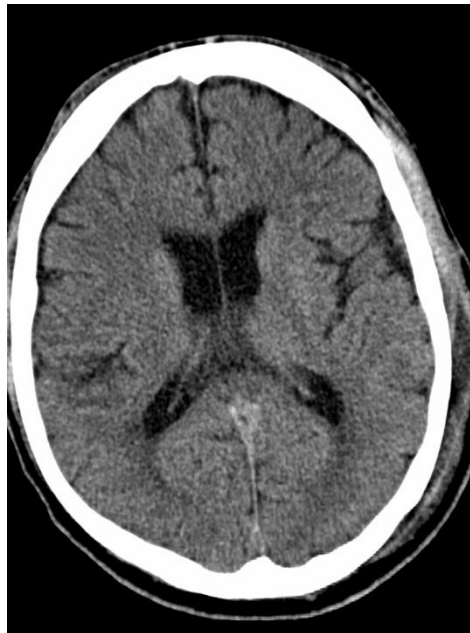Når åndedrett og hjertevirksomhet opprettholdes ved kunstige midler, kreves følgende vilkår for å stille diagnosen død:

- Erkjent intrakraniell sykdomsprosess
- Total bevisstløshet, som ikke er medikamentelt betinget, eller kan skyldes nedkjøling (kroppstemp < 33 grader)
- Opphør av eget åndedrett
- Opphør av alle hjernenervereflekser
- Objektiv påvisning av opphevet blodtilførsel til hjernen





pasient



normal CT



- Erkjent intrakraniell sykdomsprosess



- Erkjent intrakraniell sykdomsprosess
- Total bevisstløshet (obs. medikamenter, temp)



- Erkjent intrakraniell sykdomsprosess
- Total bevisstløshet (obs. medikamenter, temp)
- Opphør av eget åndedrett
- Opphør av alle hjernenervereflekser

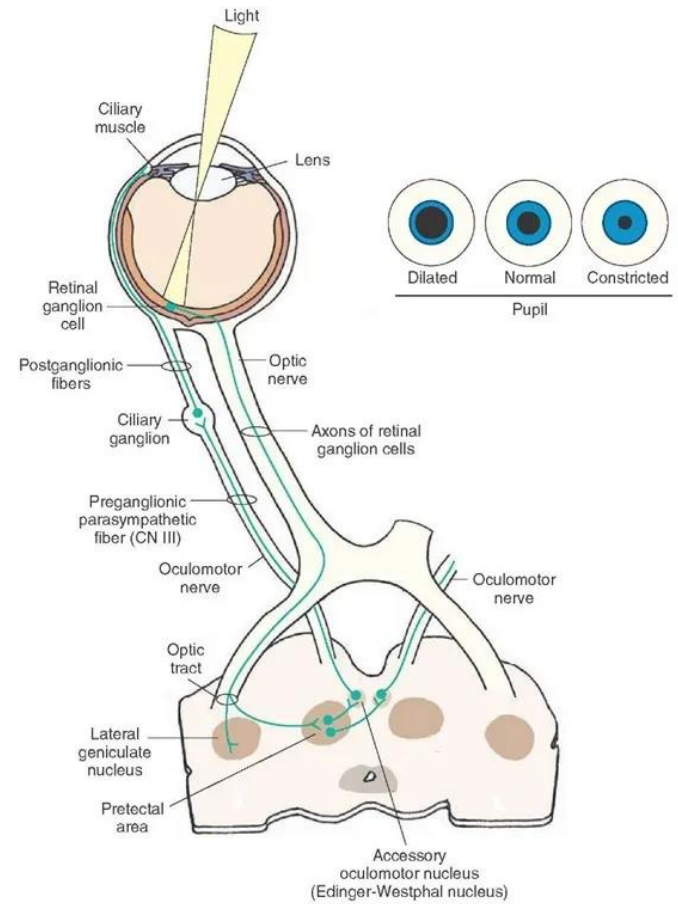
Hjernenervereflekser

- Lysrefleks pupiller
- Cornearefleks
- Vestibulo-ocular reflekser
- Svelg-og hosterefleks

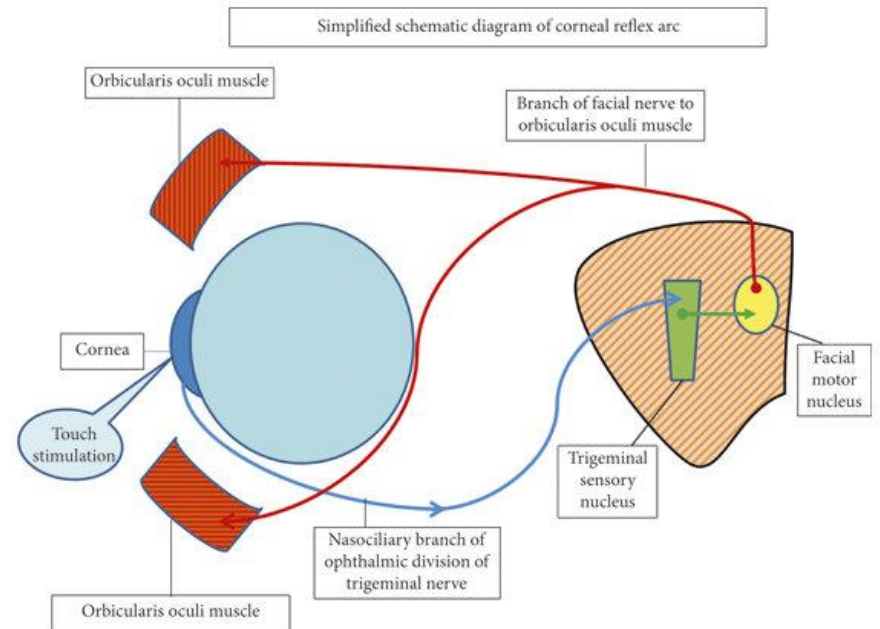
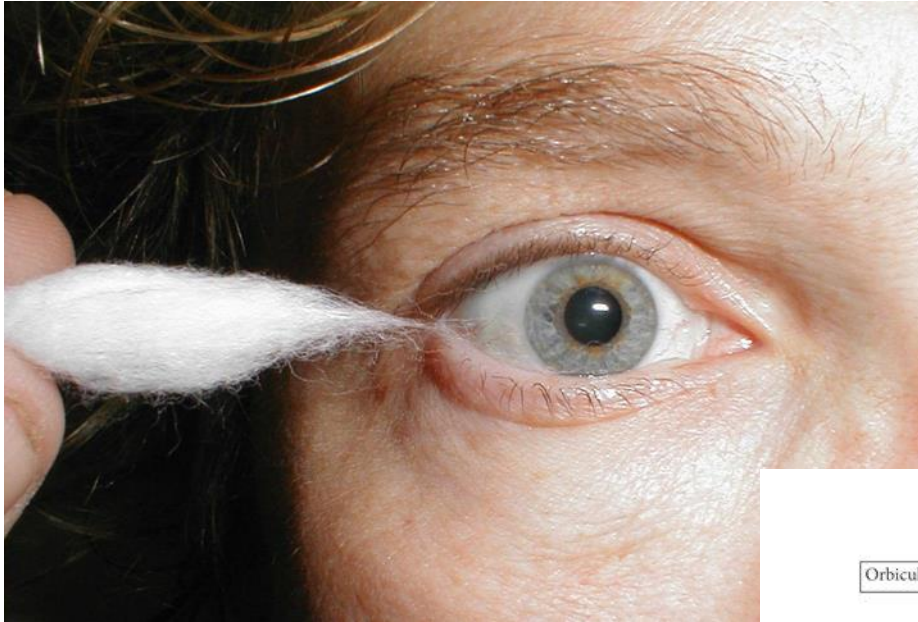



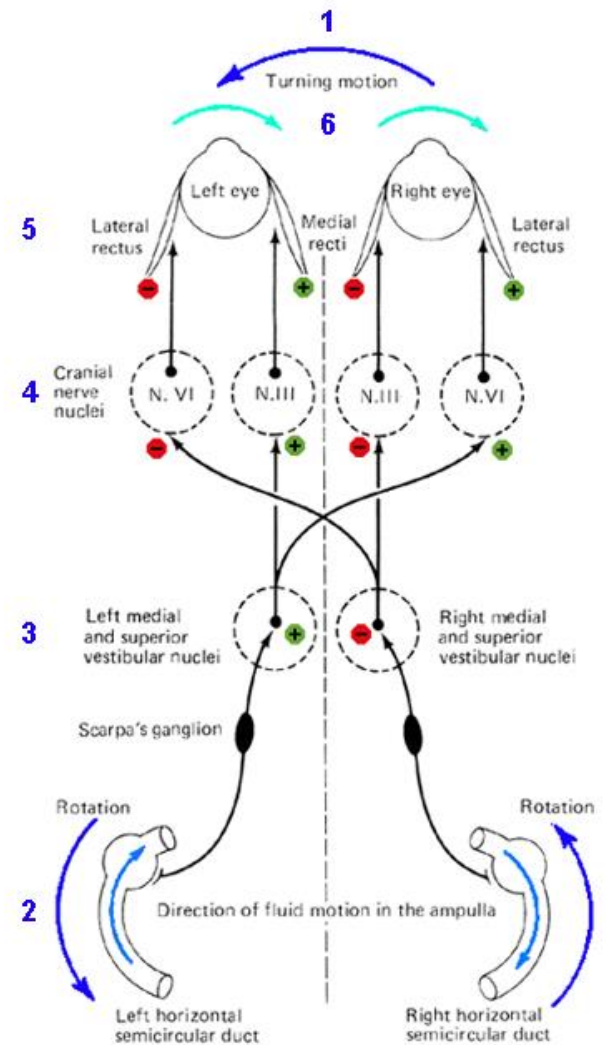
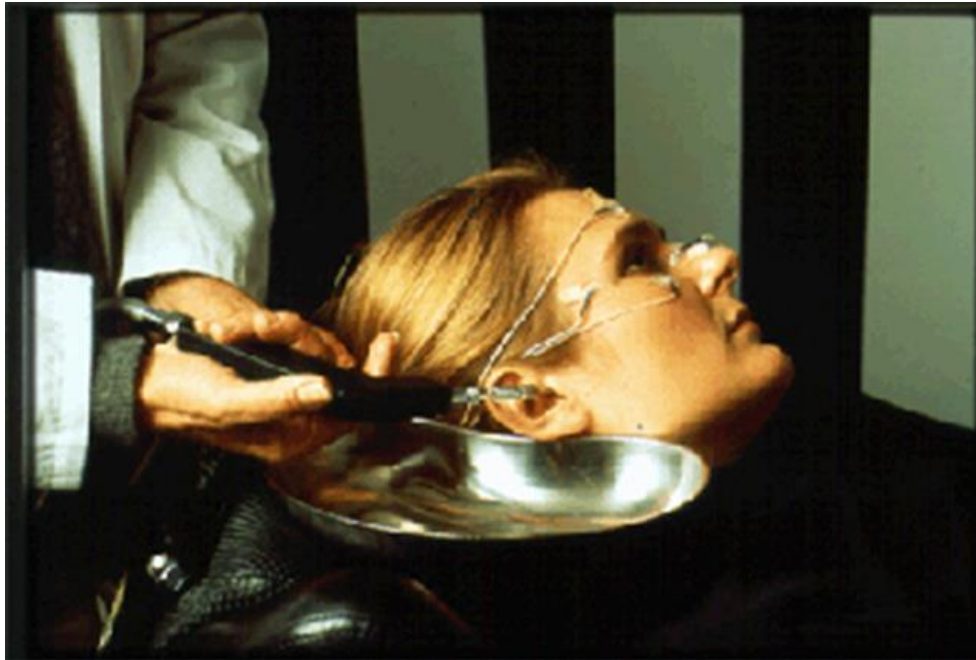Pupillerefleks lys



cornearefleks



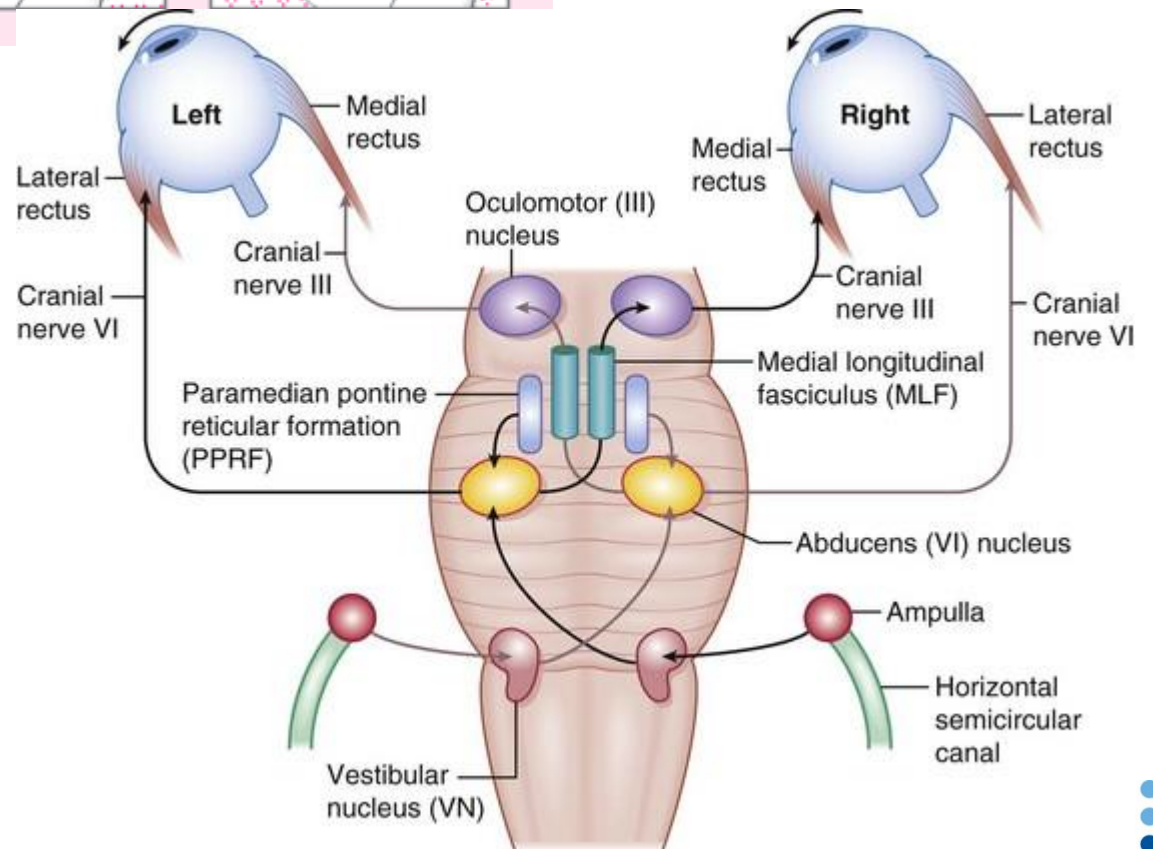
Kalorisk test



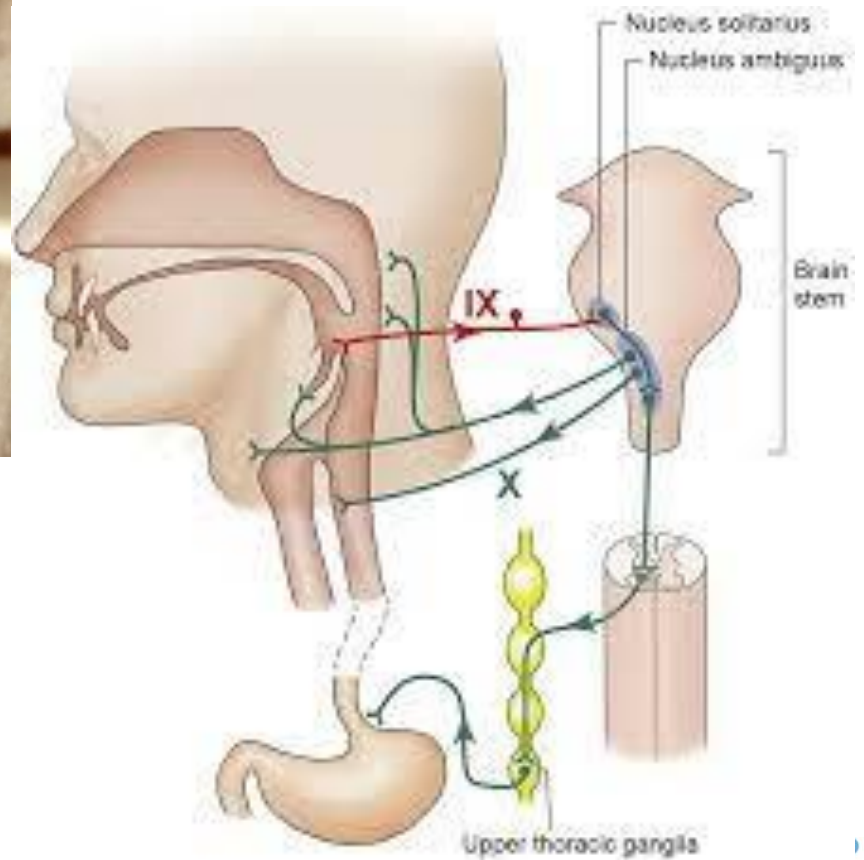
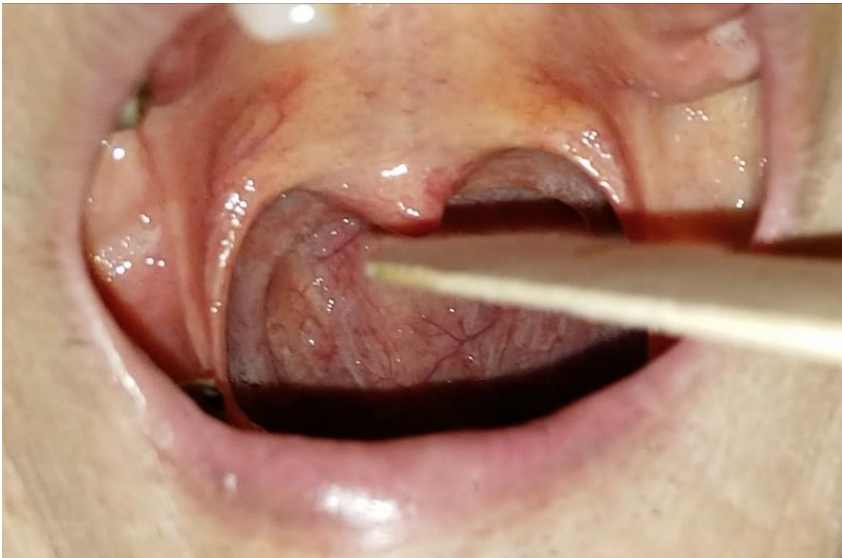Vestibulo-oculare reflekser



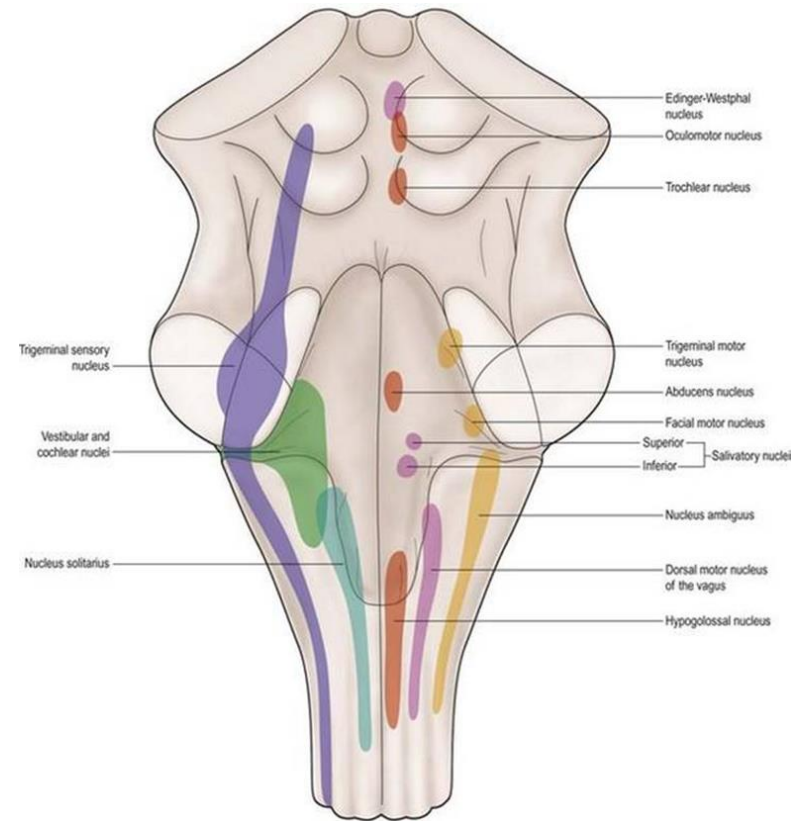
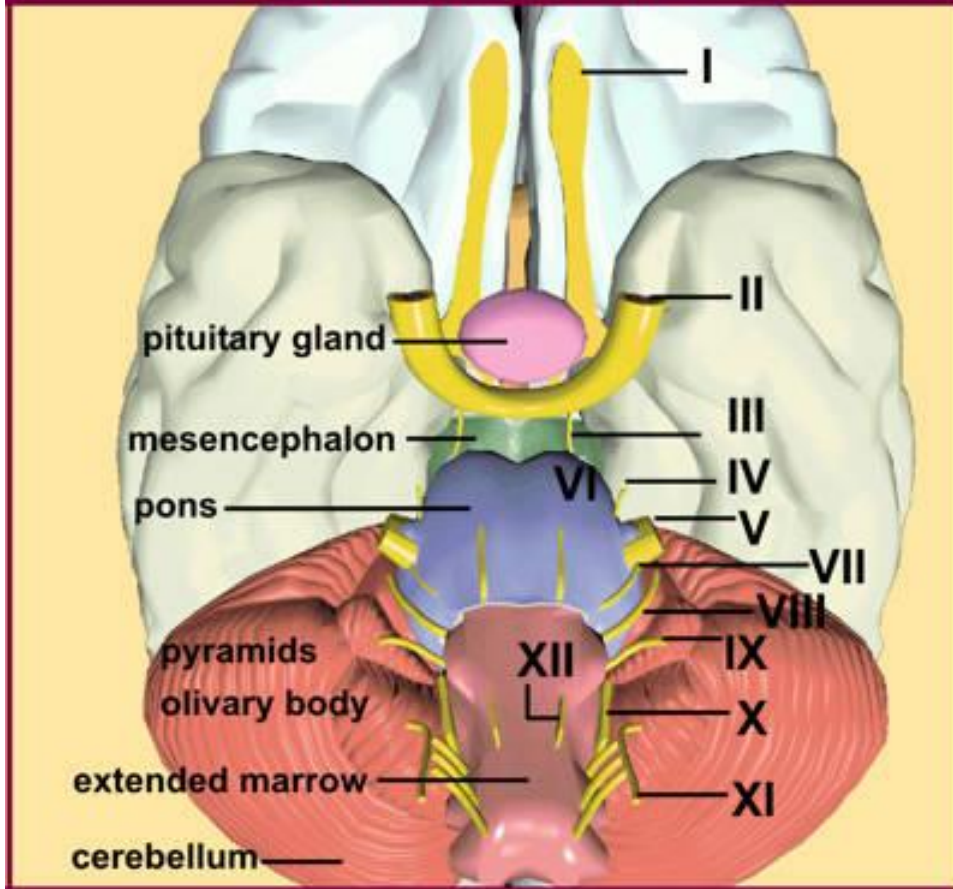
”doll’s eye test”

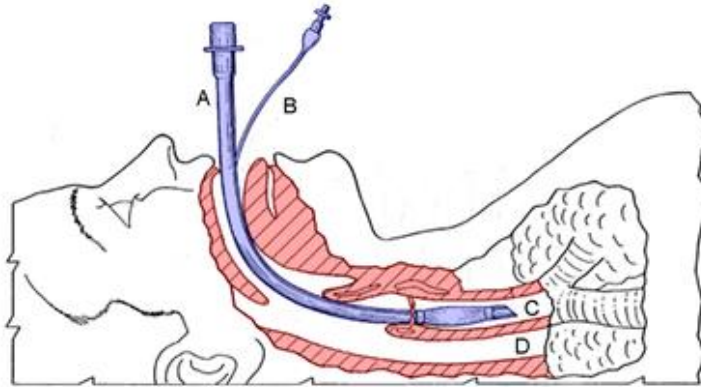


Brekning/svelg/hosterefleks
Sug eller spatel mot
uvula/pharynx/svelg



The Cranial Nerves

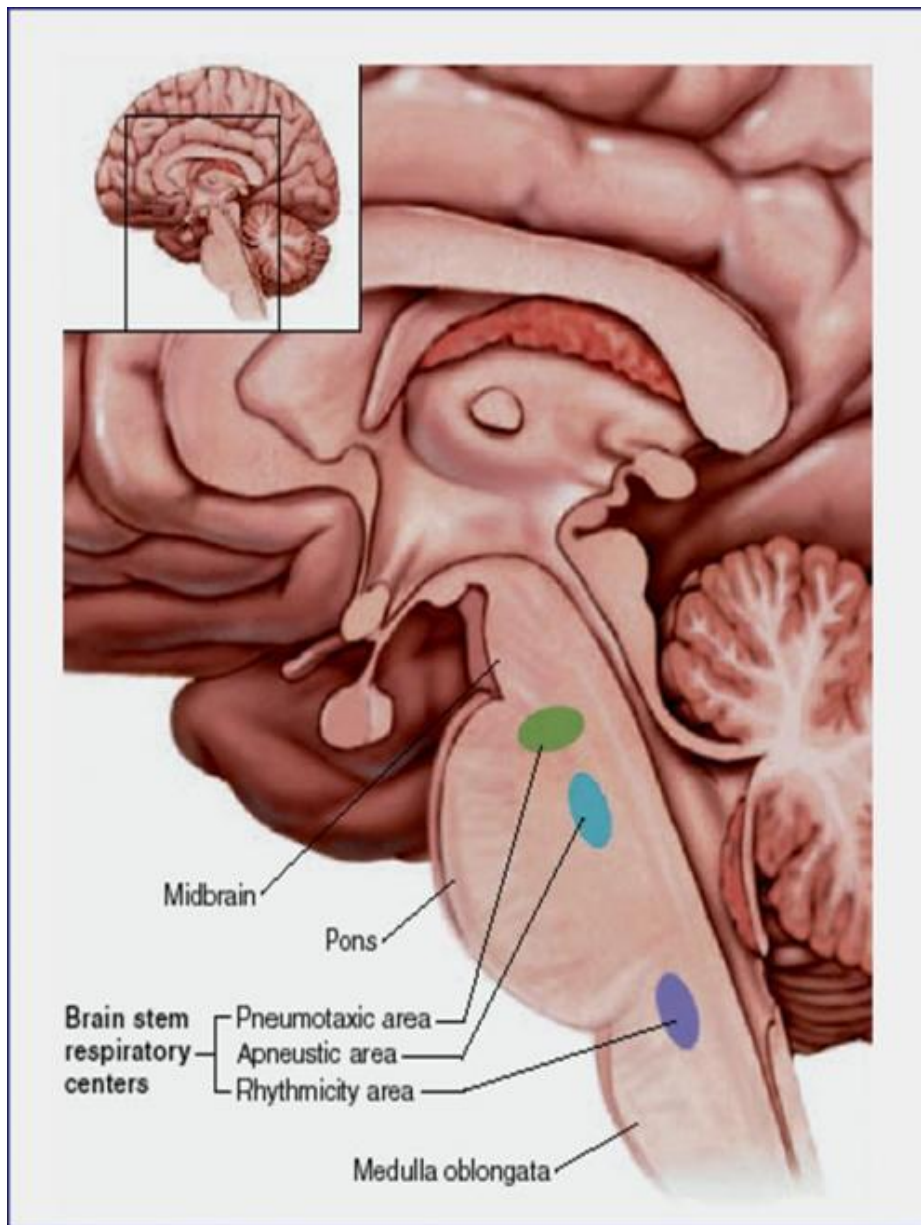




Respiratorisk refleks/apnoa test

Testes kun når hjernenerverefleksene er utslukket

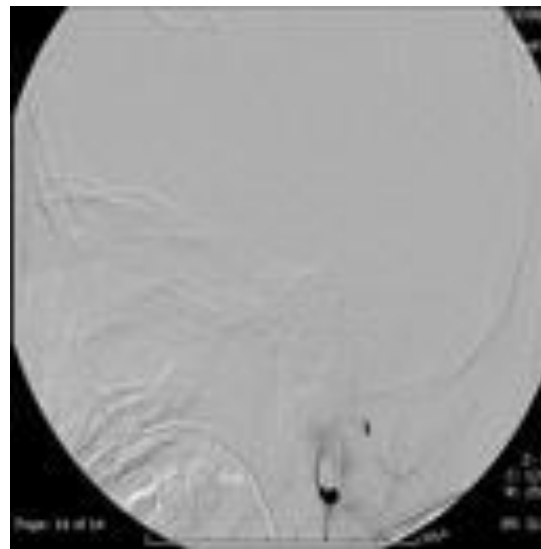
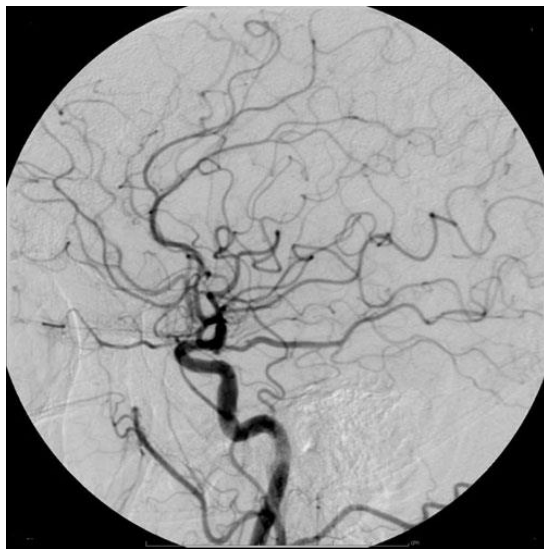
Forbehandle med 100% O₂ minimum 15 minutter, pCO₂ skal være i normalområdet før teststart, kople fra respirator, O₂ 6 liter/min via kateter over carina, observere om pustebevegelser i 10 minutter, sjekke blodgass pCo₂ også etter test (> 8kPa)



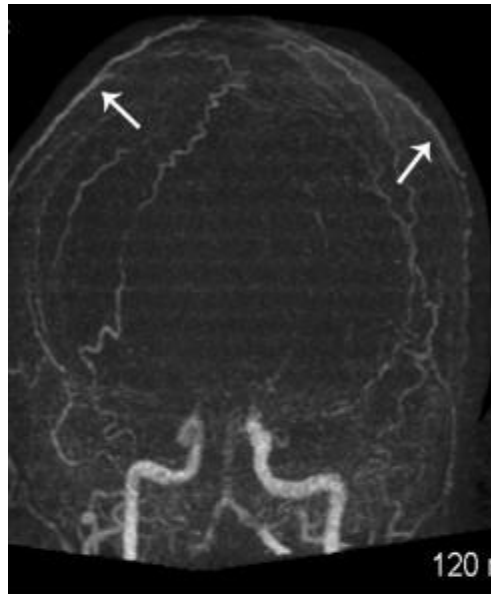
Objektiv påvisning av opphevet blodtilførsel til hjernen



Objektiv påvisning av opphevet blodtilførsel til hjernen



- Konvensjonell cerebral angiografi
- 2016: en objektiv fremstilling av hjernens blodtilførsel (CT angiografi, MR angiografi)



CT angiografi

